

# Hernia Hiatal-Reflujo gastroesofágico.

## Conceptos actuales, revisión de 96 casos

Joaquín López Serrada\*

Jesús González Lobo\*\*

### RESUMEN

El título de este trabajo pone de manifiesto que la patología de la hernia hiatal (sobre todo deslizada) no se puede separar del reflujo gastroesofágico. Por esta razón, al buscar soluciones quirúrgicas debemos actuar sobre las causas que originan este reflujo y sobre la hernia anatómica.

En la anatomía del esofago distal, tiene gran importancia la disposición de las fibras musculares esofágicas a nivel de la denominada Z.A.P. (zona de altas presiones), produciendo una red o malla, que actúa como un esfínter de tracción o tensión.

Como causa principal de la incontinencia o reflujo esta el ascenso del cardias, lo que provoca la pérdida de su función rectora sobre los tres mecanismos antirreflujo más importantes: a) esfínter esofágico inferior o zona de altas presiones; b) tubo blando abdominal; c) invaginación esófago-gástrica.

Se debe realizar un preciso diagnóstico clínico, complementado valoraciones; radiológicas, endoscópicas, phmétricas, manométricas y de fusión. No olvidar que al indicar estas pruebas diagnósticas nos deben plantear; que nos puede aportar cada técnica y su utilización en un orden preciso, valorando las posibilidades del hospital y las molestias y riesgos que cada técnica tiene para el paciente.

En el tratamiento hay unas indicaciones quirúrgicas que se deben respetar pero reflexionando sobre las consecuencias, en cuanto a la complejidad del tratamiento quirúrgico, que produciría la demora en la indicación de dicho tratamiento. Podríamos pasar de la simplicidad de un pexia o plicatura fúndica (mortalidad menor del 1 %) a la complejidad de un autotrasplante cólico o gástrico.

Las técnicas quirúrgicas se pueden dividir en: pexias, invaginación y asociación de ambas. Nosotros razonamos nuestra preferencia por las pexias y dentro de ellas por la pexia realizada con el ligamento redondo.

\* (Capitán Médico). Servicio de Cirugía General. Hospital Militar Central "Gómez Ulla", Madrid.

\*\* Jefe del Servicio: Tcol. Médico.

### INTRODUCCION

Hoy, la patología de la hernia hiatal (sobre todo deslizada) no puede separar del reflujo gastroesofágico. Por

esta razón, al buscar soluciones quirúrgicas debemos actuar sobre las causas que originan este flujo y sobre la hernia anatómica. (1) (2)

En los últimos nueve años se intervinieron 96 casos de hernia hiatal: 82

deslizantes, 11 mixtas y 3 paraesofágicas. Varones 59,37 %, hembras 40,62 %.

Nuestra preocupación ha sido devolver al cardias su función rectora sobre los tres mecanismos antirreflujo: zona de altas presiones, tubo blando abdominal e invaginación esofágica gástrica. Por esto creemos que mejor técnica quirúrgica es la pexia y dentro de ella, la pexia con ligamento redondo.

Analizamos conceptos de: fisiopatología, diagnóstico y tratamiento poniendo de manifiesto nuestros resultados quirúrgicos.

### RECUERDO ANATOMICO

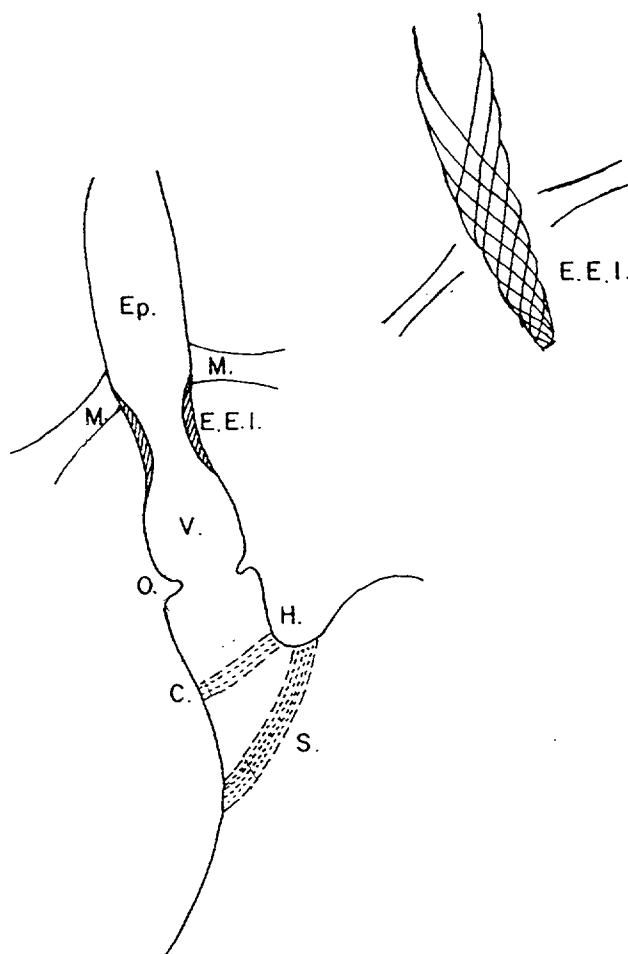
Es importante hacer un breve recuerdo anatómico del tramo esofágico-distal, ya que en él se citan los mecanismos antirreflujo, y en él fracasan originando toda la patología del reflujo, con o sin hernia hiatal deslizada. Siendo en esta zona donde se van a poner en práctica las diferentes técnicas quirúrgicas que tratan de corregir el reflujo patológico. (Figura 1) (3).

El esófago se compone de dos capas musculares rodeando un tubo mucoso. La capa interna de fibras circulares y la externa de fibras longitudinales. Las fibras musculares externas dan unas ramificaciones, más o menos anguladas, que describiendo trayectos espiroideos, descendentes y ascendentes, en sentido horario y antihorario, van profundizando hasta terminar en el espacio submucoso. Debido a estas variadas direcciones se entrecruzan, creando un dispositivo reticular o en malla. Esta red o malla de fibras oblicuas actúa como esfínter de tracción o tensión; abre cuando se acorta y cierra cuando se estira o tensa. (Figura 2).

Estas fibras musculares tienen un mayor agrupamiento reticular en la "zona de altas presiones" (Z.A.P.) que corresponde al llamado "esfínter esofágico inferior". Topográficamente corresponde a un segmento esofágico de 3-4 cm. de longitud, situado en la zona intermedia entre abdomen y torax, aproximadamente a nivel del hiato.

La unión esófago-gástrica o cardias, es otra modalidad de esfínter malla, que prolonga y estrecha el esófago en su punto de invaginación gástrica.

La submucosa-mucosa a nivel vestibular, es muy abundante y laxa, formando gran número de pliegues. Esta constitución anatómica, es otra buena estructura frenadora del paso de fluidos por el tubo esofágico.



Ep. — Esófago epifrénico.

M. — Membrana freno-esofágica.

E.E.I. — Z.A.P. — Esfínter esofágico inferior ó zona de altas presiones.

V. — Vestíbulo gastro-esofágico.

O. — "Ora Serrata" ó Surco B de Wolf.

H. — Incisura cardiaca de His.

C. — Unión esófago-gástrica musculo serosa.

S. — "Collaris Helvetii."

Figura 1

## Clínica, (Síntomas y Signos) 96 casos hernia hiatal

	n.º casos
Pirosis, ardor-dolor (espontáneos) .....	73
Pirosis, ardor-dolor (decubito, anteflexión) .....	87
Regurgitaciones .....	54
Eructos y vómitos .....	64
Epigastralgias .....	75
Disfagia .....	31
Seudoangor coronario .....	12
Sensación de ocupación torácica .....	17
Palpitaciones .....	21
Hematemesis .....	11
Sangre oculta en Heces .....	23
Anemia .....	37

(Cuadro 1)

El plexo venoso subepitelial, a nivel de la zona esfinteriana inferior, se opone al reflujo mediante la ingurgitación al contraerse la musculatura.

Se denomina "Ora Serratia", al límite entre la mucosa estratificada esofágica y columnar gástrica.

### FISIOPATOLOGIA DE LA HERNIA HIATAL CON INCONTINENCIA O REFLUJO

Sobre este tema se ha barajado diferentes teorías a lo largo de la historia. Hoy se piensa, que se debe atribuir la incontinencia y el reflujo, el ascenso del cardias.

Hay varias estructuras que mantienen el cardias en su posición anatómica abdominal, es decir, a unos 6-8 cm del hiato frénico. Estas estructuras son:

- Mesoesofago posterior.
- Membrana freno-esofágica (importancia relativa).
- Continuidad esófago gástrica, al estar la curvatura menos retenida por

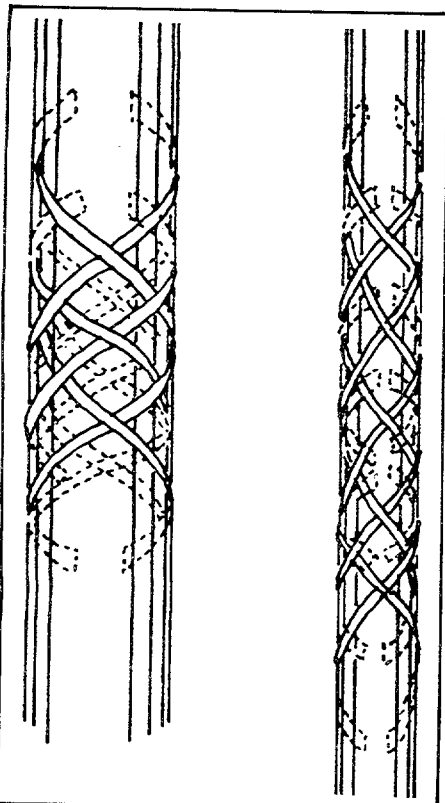


Figura 2

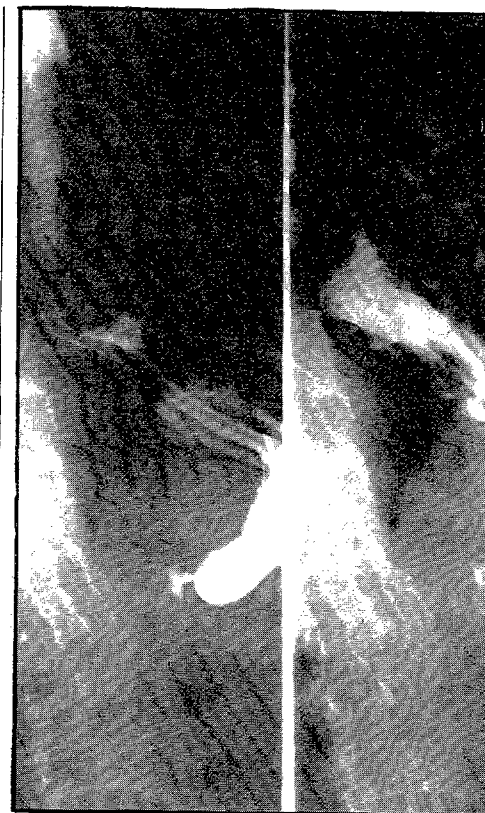la arteria coronaria estomáquica, y el ángulo de His amarrado a la curvatura menor por las fibras gástricas oblicuas a ese nivel (Calleris Helvetii).

Los tres mecanismos antirreflujo más importantes, serían: (4).

- Esfínter esofágico inferior o zona de altas presiones (Z.A.P.)
- Tubo blando abdominal.
- Invaginación esófago gástrica (roseta mucosa, angulación esófago gástrica, formación válvulas).

El tubo blando abdominal, cumple su misión de frenado ante el reflejo, por la Ley de Laplace, según la cual: la presión de un tubo o cámara esta en relación con la tensión músculo diferencial de su pared y de su radio

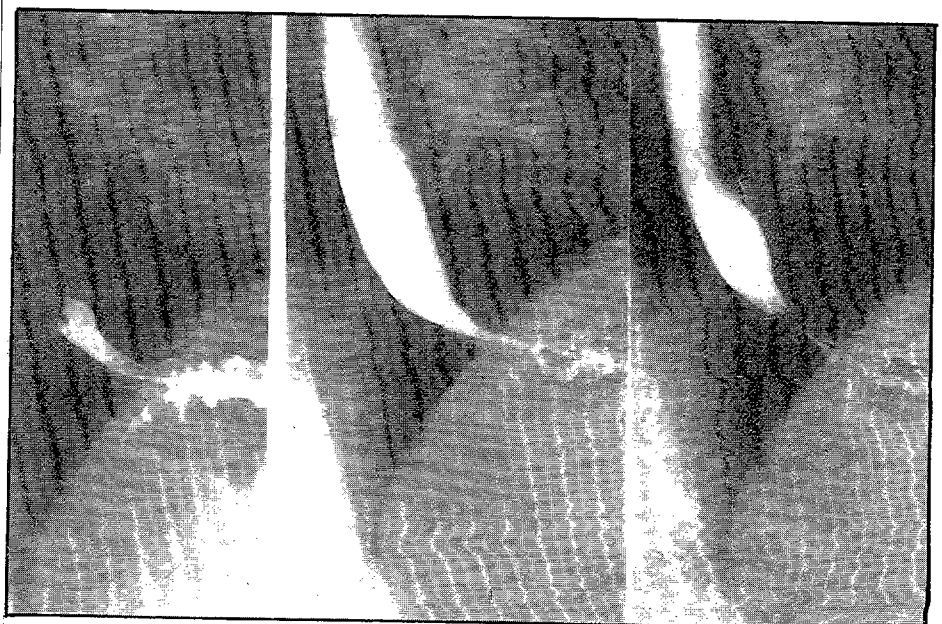
$(P = \frac{T}{R})$ , este común denominador hace que cuando diferentes



(Foto 1) CASO I. HERNIA HIATAL (Preoperatorio)

conducciones sufren igual compresión, se colapsara antes el tubo de menor diámetro. Quiere esto decir, que si el esófago y el estómago, albergados en la cavidad abdominal, reciben y soportan las mismas presiones, el menor radio o tubo blando esofágico le llevara a dejarse aplastar, mucho antes que el gástrico.

Otro mecanismo antirreflujo, es el producido por la ingurgitación venosa de los pliegues mucosos, a nivel del esófago distal. (5).



(Foto 2) CASO I. HERNIA HIATAL (Postoperatorio) Trat.-Pexis Ligamento Redondo.

### Diagnóstico de 96 casos hernia hiatal

	Rx	Endoscopia	Manometría
H. deslizantes .....	82 c.	68 c.	25 c.
H. mixtas .....	11 c.	7 c.	2 c.
H. parahiatales .....	3 c.	---	---

(Cuadro 2)

### TECNICAS PARA EL TRATAMIENTO QUIRURGICO DE LAS H.H.

PEXIAS	GASTRO-PEXIAS	<ul style="list-style-type: none"> <li>— Lortat-Jacob.</li> <li>— Gastropexia anterior genicular de Boerema.</li> <li>— Gastropexia de Nissen.</li> <li>— Gastropexia de Zipeman.</li> <li>— Gastropexia por cintilla aponerótica del recto mayor izquierdo. Nissen.</li> </ul>
	CARDIO-PEXIAS	<ul style="list-style-type: none"> <li>— Técnica del cuello de Pediniel.</li> <li>— Técnica de ligamento redondo de Rampall.</li> </ul>
		<ul style="list-style-type: none"> <li>— Pexia con el ligamento redondo de Narbona.</li> <li>— Pexia con el ligamento arcuato de Hill.</li> </ul>
INVAGINANTES		<ul style="list-style-type: none"> <li>— Funduplicatura aislada de Nissen.</li> <li>— Toupet o "medio Nissen"</li> <li>— Belsey Mark IV (vía torácica)</li> </ul>
GASTROPEXIA		<ul style="list-style-type: none"> <li>— Funduplicatura con gastropexia de Nissen.</li> <li>— Funduplicatura mas gastropexia de Toupet.</li> </ul>
INVAGINANTES		

(Cuadro 3)

### TRATAMIENTO QUIRURGICO (Técnica) 96 casos de hernia hiatal

	n.º casos	%
— Pexia Ligamento Redondo .....	75	78.12
— Pexia Ligamento Redondo 4 estenosis pilares .....	11	11.45
TOTAL (PEXIAS) .....	86	89.58
— Medio Nissen .....	4	4.16
— Medio Nissen 4 estenosis de pilares .....	3	3.12
TOTAL (INVAGINANTES) .....	7	7.29
— Método Balanceado .....	3	3.12

(Cuadro 4)

El aclaramiento esofágico (clearance), no es propiamente un mecanismo antirreflujo, pero tiene gran importancia al limpiar el material referido hacia el esófago, evitando las consecuencias de dicho reflujo.

De una forma clara y didáctica, podríamos decir, que los mecanismos antirreflujo quedarán imaginativamente reunidos, como varias "riendas", manejadas por una sola mano, que sería el cardias.

Si el cardias esta en posición normal, tira de las riendas y condiciona:

- *alargamiento de las fibras musculares a nivel de la Z.A.P., produciendo una Z.A.P. larga y eficaz;*
- *presencia de tubo blando abdominal;*

- *mejor invaginación esófago gástrica;*
- *mejor motilidad esofágica. Aumentando el aclaramiento.*

Si el cardias pierde su posición correcta y cede dejándose empujar a través del hiato, afloja las riendas y determina:

- *acortamiento de la Z.A.P., abriendo la malla y bajando el tono miogeno;*
- *ausencia de tubo blando abdominal;*

- *desaparición de la invaginación esófago gástrica;*

- *alteración del peristaltismo, permaneciendo lo refluído más tiempo en esófago, favoreciendo esofagitis.*

#### DIAGNOSTICO DE LA HERNIA HIATAL

Una vez realizado el diagnóstico de hernia hiatal, nos encontramos ante un proceso relativamente benigno, pero no demasiado previsible en su evolución.

Siempre nos planteamos la pregunta: ¿por qué en unos casos no da síntomas o son muy llevaderos y en otros aparece clínica manifiesta, esofago evolución, afecta al pronóstico y es por ésto que debemos realizar un conciso diagnóstico clínico, complementado con precisas valoraciones: radiológicas, endoscópicas, pnmétricas, manométricas y de perfusión.

Hay que determinar, que nos puede dar cada técnica y usarlas en un orden preciso. No todos los hospitales estan dotados para desarrollar todas las técnicas y además hay que valorar las molestias y los riesgos que cada técnica tiene para el paciente.

En la hernia hiatal por deslizamiento, la sintomatología dominante es la del reflujo, manifestada por los síntomas que recogemos en el cuadro 1, de nuestra propia experiencia. En la hernia parahiatal, la sintomatología es de ocupación torácica (palpitaciones, hemorragia e incluso cuadro de estrangulación).

#### VALORACION RADIOLOGICA (6)

Es conveniente el estudio radiológico del esófago, estómago y duodeno, pensando en la patología asociada tipo ulcus. En enfermos no sometidos anteriormente a colecistectomía, practicar colecistografía. En nuestra serie, se presentó asociación con ulcus pep-

## VENTAJAS DE LA PEXIA CON LIGAMENTO REDONDO

— Mantiene el cardias en posición abdominal, por debajo del hiato.

— Tracciona del esófago, aumentando el tono basal de la Z.A.

— Al no formar un anillo rígido alrededor del esófago, lo por-tracciona sin producir estenosis ni disfagia.

— No hay puntos anclados sobre muscular esofágica, que la puede desgarrar.

— Acentúa el ángulo de His, al traccionar en el mismo sentido que las fibras de Helvetius. Favorece la angulación esofagogástrica.

— Al estar el ligamento redondo unido a un viscera móvil, cómo es el hígado, no produce tracciones innecesarias y peligro. El descenso inspiratorio del hígado, arrastra al ligamento incrementa la tracción antirreflujo, cuando más peligrosa es la diferencia tensional a ambos lados del tabique frenico.

— El ligamento redondo, es un elemento vivo, bien irrigado.

— La técnica es sencilla, no alterando la anatomía de la zona en su ejecución.

(Cuadro 5)

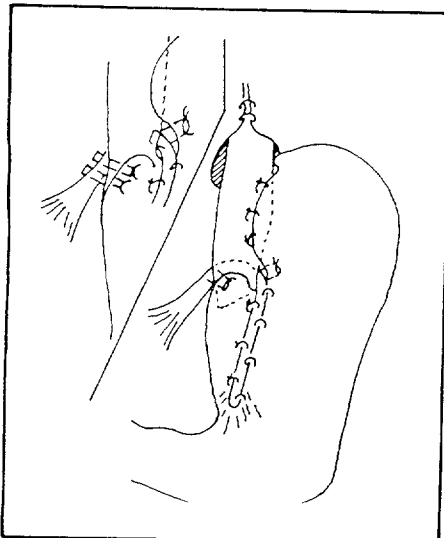
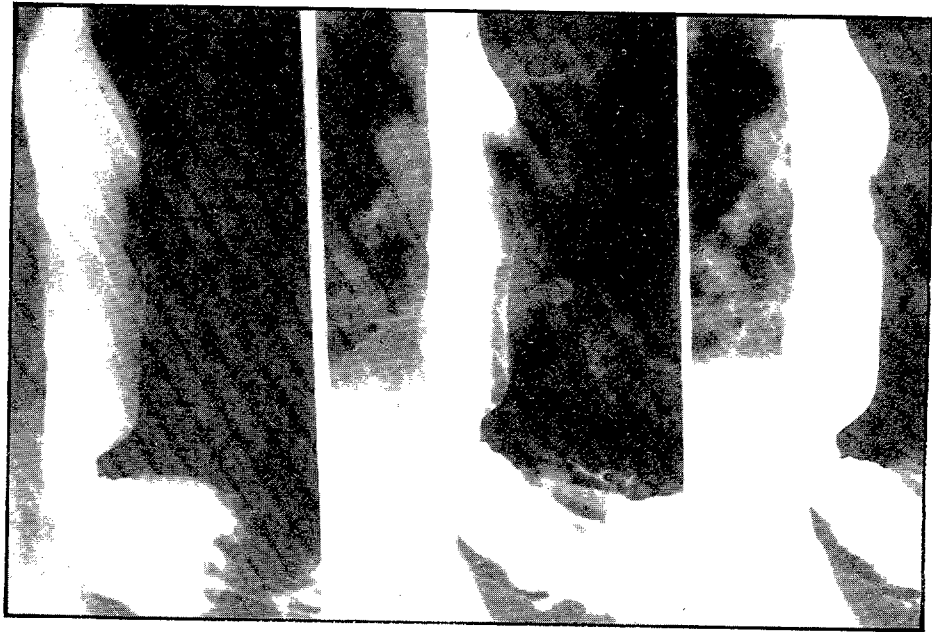



Figura 3



(Foto 3) CASO 2. HERNIA HIATAL. (Preoperatorio)



(Foto 4) CASO 2. HERNIA HIATAL (Postoperatorio). Trat.-Pexia Ligamento Redondo.

tico en 17 casos, con coleditias en 15 casos y doble asociación en 6 casos. (7). Mediante la radiología se puede determinar:

La hernia si es de gran tamaño es visualiza facilmente. Por el contrario puede encerrar grandes dificultades el reconocer las hernias ni tales minimas, así tenemos:

— *hernia esofágica o hernia grado I de Wolf. Se diagnóstica por los siguientes signos radiológicos: a) disminución o desaparición de la porción abdominal del esófago; b) ensanchamiento vestibulo; c) hiato ancho; d) muesca en pared posterior esófago. En nuestra experiencia el 25,6 % de los casos:*

— *hernia con parte del estógamo por encima del hiato. Se diagnóstica por la visualización de la unión intermucosa o ani B de Wolf, por encima*

*del hiato. Se admite el diagnóstico de hernia, cuando el anillo se detecta a 1-2 cm. por encima de hiato. En nuestra experiencia el 58,5 % de los casos;*

— *hernia con gran parte del estómago por encima del hiato, se aprecia el ángulo de His muy por encima del hiato. En nuestra experiencia el 15,8 % de los casos.*

La valoración del reflujo, esta relacionada con las maniobras que puede emplear el radiólogo. Su valoración como anormal, dependen de criteios estadísticos determinados en estas exploraciones, como son la facilidad con que se produce el reflujo en el decúbito, el tiempo empleado en la exploración para lograr el reflujo, la presión empleada para lograr el reflujo... etc. De esto se deduce que el radiólogo debe hacer costar en su informe la técnica que ha utilizado en



la exploración, para valorar la importancia diagnóstica y pronóstica de sus hallazgos.

### VALORACION ENDOSCOPICA

Dentro de todas las exploraciones diagnósticas es la que mas riesgos tiene. En nuestra experiencia el riesgo de perforación es muy bajo, sin embargo es una exploración que aporta datos muy valiosos, en cuanto diagnóstico, pronóstico e indicación quirúrgica.

¿Qué podemos obtener de la endoscopia?

— valoración del daño parietal por esofagitis, tanto de forma macroscópica, como microscópica.

— diagnóstico de la hernia de hiato, al visualizar un cardio vestibulo-Z.A.P., proximales al orificio hiatal tapizado mucosa y pared gástrica.

— presencia de epitelios ectopicos y procesos malignos.

### VALORACION PHMETRICA

El ph esofágico es habitualmente de 5-6.

Se puede realizar dos test.

a) Test de reflujo. Su medida hace posible detectar el reflejo gástrico, produciendo una acidez en el esófago habitualmente menor de 2.

b) Test de aclaramiento. Nos indica la eficacia con que el esófago se libera del contenido ácido refluído.

### VALORACION MANOMETRICA (8) (9)

Sirve para valorar la zona de alta presión (Z.A.P.) y las disquisias que acompañan al reflujo.

Los signos mas demostrativos de hernia son: a) doble pico presivo Z.A.P. en meseta o alargada; b) doble punto de inversión respiratoria.

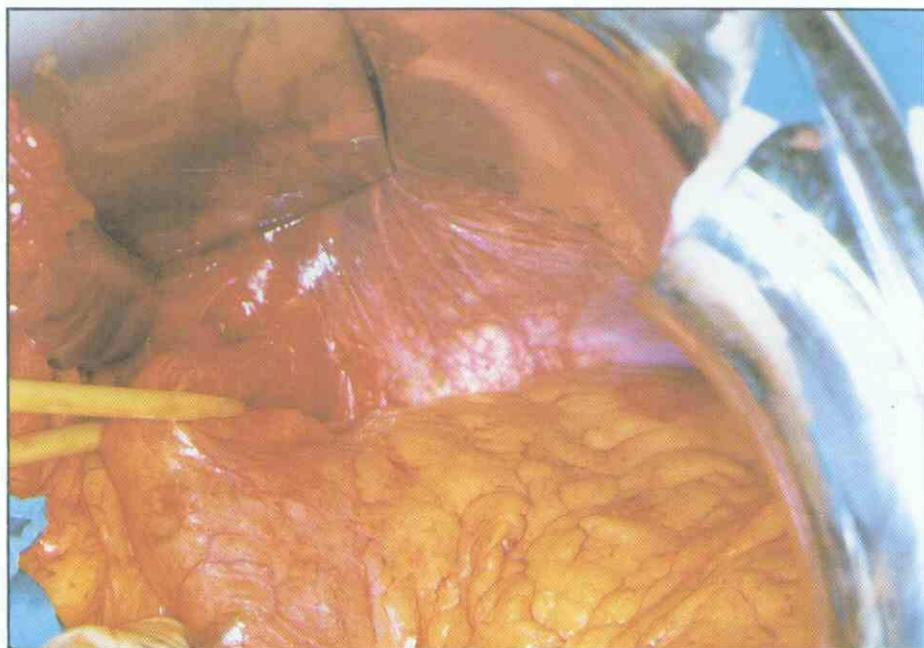El doble pico presivo, se debe a:

— primer pico: presión del hiatus diafragmático sobre la luz esofágica;

— segundo pico: esfínter esofágico inferior, desplazado;

— depresión: localizada entre ambos picos y correspondiente saco herniario.

El signo de doble pico presivo, se transforma en signo de la Z.A.P. en meseta, cuando tenemos saco herniario pequeño.



(Foto 5) Técnica de Pexia con Ligamento Redondo/Ligamento redondo liberado. Esofago distal liberado, 6-7 cm de esófago abdominal.

### TEST DE PERFUSION DE BERNSTEIN

No es un test de reflujo, sino de que este ha producido daño, es decir, un test de esofagitis. Es mas valorable como positivo cuando la respuesta sea igual a la clínica espontánea.

Hay un gran margen de error, quiza por su difícil interpretación.

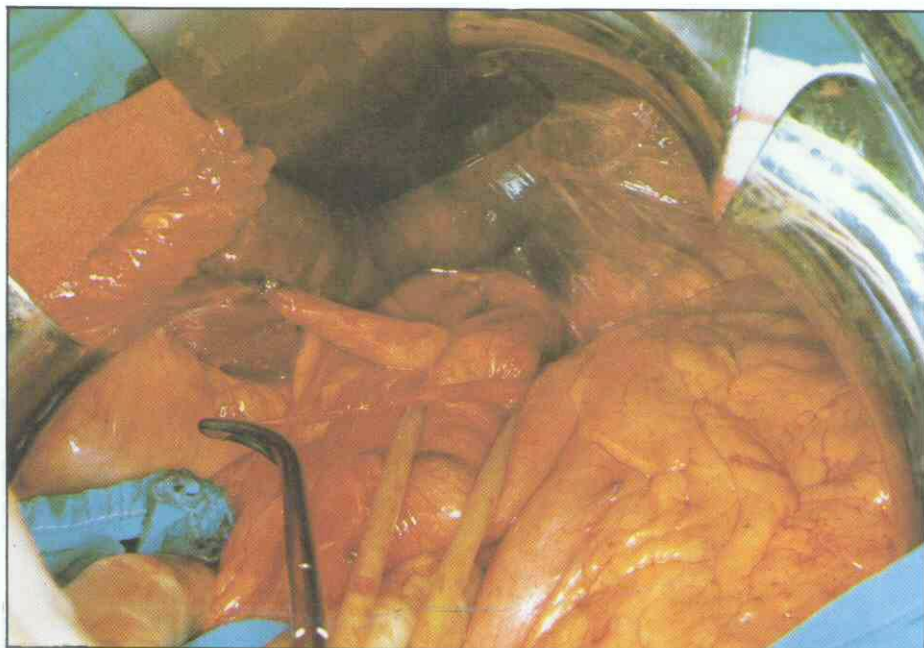Nuestra valoración diagnóstica, independiente de la clínica, la basamos en la radiología, endoscopia y manometría. Como se pone de manifiesto en el cuadro 2.

### TRATAMIENTO DE LAS HERNIAS HIATALES (10)

*Indicaciones de tratamiento quirúrgico en los H.H. deslizantes*

A) Hernia con incontinencia, sin enfermedad quirúrgica asocia sin lesión mucosa asofágica, con clínica discreta que cede con tratamiento médico. No debe ser candidata a la cirugía, teniendo una vigilancia periódica.

B) Si a la situación anterior se asocia patología quirúrgica dominal



(Foto 6) Técnica de Pexia con Ligamento Redondo/Imagen en la que se pasa el ligamento redondo por detrás del cardias y por el vértice del ángulo de His.



(ulcus, litiasis biliar), se debe proponer solución quirúrgica conjunta, pensando en la combinación de técnicas simples. Ejemplo: vagotomía gástrica proximal-pexia con ligamento redondo. Colectectomía + pexia con ligamento redondo.

**C) Claramente quirúrgicas**

— cuando independientemente de las manifestaciones clínicas aunque el tratamiento médico sea subjetivamente eficaz, la observación endoscópica muestra esofagitis. Sobre todo si la biopsia se aprecia que la línea papilar se ha superfilizado por disminución de las capas estratificadas.

— ante complicaciones esofágicas: hemorragia, anemia intensa, dolor angoroide reiterado, estenosis, disfagia... etc.

D) Si durante la laparotomía por otro proceso quirúrgico exploramos el hiato y se introducen fácilmente más de dos dedos. En este caso esta indicado añadir una técnica antirreflujo pero debe ser de ejecución sencilla, para no aumentar los ... de la intervención.

**RESUMIENDO**

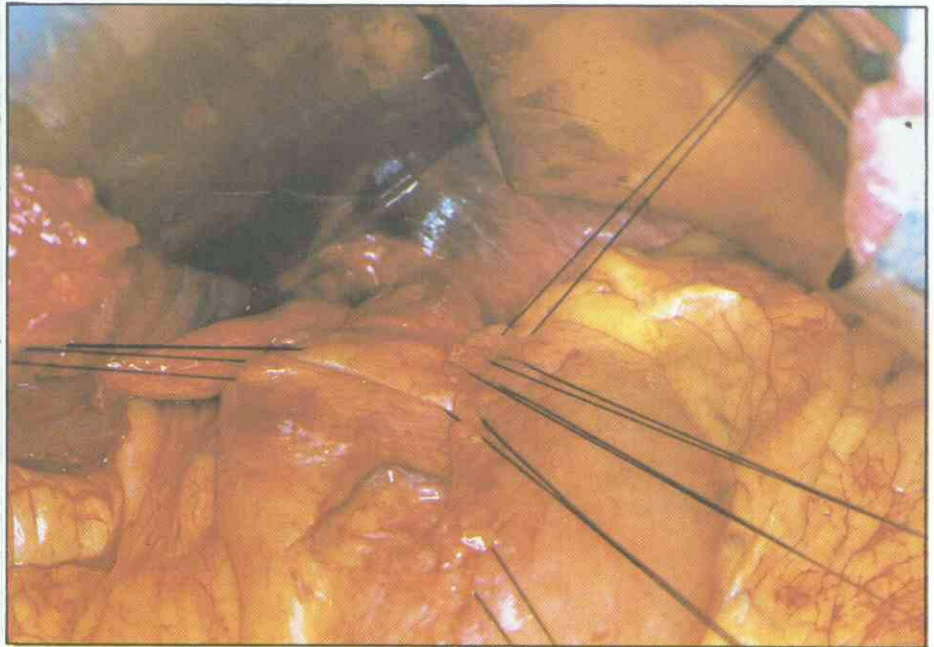
Debemos reflexionar sobre las consecuencias, en cuanto a la complejidad del tratamiento quirúrgico, que produciría la demora en la indicación de dicho tratamiento. Podríamos pasar de la simplicidad de una pexia o plicatura fundica (mortalidad menor del 1 %).

**INDICACIONES DE TRATAMIENTO QUIRURGICO EN LAS H.H. PARAESOFAGICAS**

En términos puros de hernia, el tratamiento es plenamente quirúrgico. Hoy en día, con las técnicas sencillas de reparación, es aconsejable el tratamiento quirúrgico precoz de toda hernia de hiato para esofágica, en prevención de las complicaciones que pueden surgir, ensombreciendo el pronóstico del tratamiento quirúrgico.

**TRATAMIENTO QUIRURGICO DE LAS H.H. DESLIZANTES**

En la primera mitad del siglo, dentro de la hernia hiatal deslizada se daba mucha importancia a la hernia y poca al reflujo. Por esto se tiende a



(Foto 7) Técnica de Pexia con Ligamento Redondo/Imagen en la que se aprecian los dos puntos de seda que van del ligamento al borde derecho del cardias y los que unen el fundus al ligamento y al borde izquierdo esofágico. Así como los que unen el resto del ligamento a la cara anterior gástrica.

reducir la hernia y cerrar el orificio herniario.

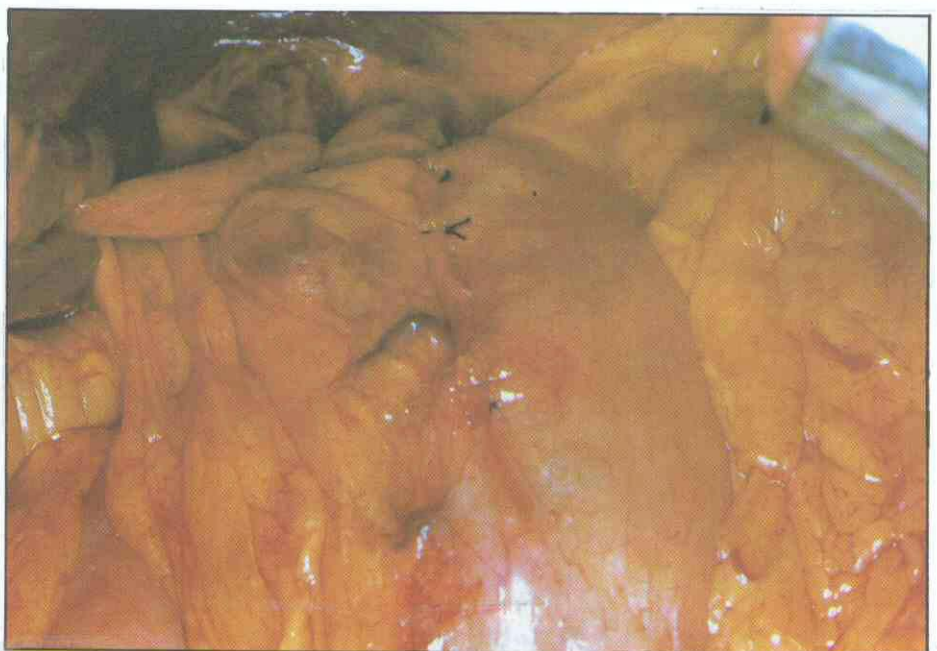En 1951 Allison añade el concepto de reflujo gastroesofágico de doble tanto o más importancia que a la hernia. Consecuentemente trata de la cura operatoria de la hernia con algún gesto quirúrgico antirreflejo. (11) (12).

Actualmente con la técnica quirúrgica se pretende devolver el ca día su función rectora sobre las tres riendas antirreflujo. Y hacer permanente sta situación.

La terapéutica debe cubrir dos pasos: a) bajar el cardias a su posición normal; b) evitar que el cardias vuelva a madiastinizarse.

En lo referente a la vía quirúrgica de abordaje, hay bastante unidad de criterios en utilizar la vía abdominal. Nosotros creemos que permite colocar el cardias en su posición anatómica y revisar, al mismo tiempo que corregir, la patología asociada (ulcus, litiasis), (13) (14).

Entre las técnicas que intentan mantener la continencia hay dos tendencias: a) máxima importancia a la invaginación esófago-gástrica; b) mayor importancia al tubo blando abdominal. En cuanto se refiere al esfínter esofágico inferior o zona de altas presiones la tendencia: a) quiere abrirla con la máxima invaginación y la



(Foto 8) Técnica de Pexia con Ligamento Redondo. Imagen en la que se aprecia la técnica concluida.

**MORBILIDAD Y MORTALIDAD (POSTOPERATORIO)  
96 casos de hernia hiatal**

		n.º de casos
Disfagia	Persistente .....	3 c. (2 NISSEN)
	Transitoria .....	22 c.
Infección .....		4 c.
Fístula esofágica por perforación .....		1 c.
Eventración .....		2 c.
MORTALIDAD	Por técnica .....	0 c.
	Otros motivos .....	3 c.

tendencia; b) prefiere tensarla con una pexia. En el fondo las técnicas invaginantes y las técnicas de pexis no son tan diferentes. Las técnicas invaginantes son por muchos interpretadas como medios de construir un tapon, que retenga o mantenga el esófago abdominal frente al hiato reducido un diámetro y por el que puede pasar ese tapón. Las técnicas de pexia que tienen como objetivo primario la retención enérgica, tienen también un cierto componente de invaginación. (15) (16).

En el cuadro III se hace un resumen de las técnicas mas importantes de invaginación, de pexia y de la asociación de ambas.

En nuestro criterio todas las técnicas de gastropexia, las invagenantes o la asociación de ambas, cran un neofisiologismo eficaz antirreflujo (17), pero también, porque sobrepasan los límites fisiológicos, son ¿? mor de si la acción muscular esofágica será capaz en algún caso de ¿? la invaginación, al apoyar el rodete fundico en el hiato y tirar cardias la contracción muscular esofágica. Si las técnicas invaginantes se efectuan en su punto exacto, provocan disfagia en el postoperatorio y gran retención gaseosa, con dificultad para el eructo y el vómito.

Nosotros defendemos las técnicas de pexia en general, por dos relaciones:

1.º Pensando que el número de recidivas está en función directa de un nuevo desplazamiento del cardias hacia el metino, nos parecen más seguras las técnicas que conceden importancia a la retención.

2.º Si pensamos que el esfínter esofágico inferior actua como una malla mioelástica, que cierra mejor cuando se tracciona de la misma, y si admitidos que todos los mecanismos mulares del esófago van a verse favorecidos porque las inserciones sean fijadas a la distancia óptima, y si logra ésto supone mantener esófago abdominal, no nos quedan dudas sobre la eficacia de las pexias.

La técnica del cuello de Pedinielli y la técnica del ligamento redondo de Rampall, son pexias que rodean totalmente el cardias. La rigidez de este anillo puede crear disfagia persistente, sobre todo, si se tensa la pexia, lo que obliga a dejarla demasiado laxa para ser eficaz.

(Cuadro 6)

La pexia de Hill tiene como inconveniente la dificultad de rehacer y aislar el ligamento arcuato, además el anclaje es rígido, impide transitoriamente eructar y por más tiempo el vómito. (18)

En nuestro servicio se practica la pexia con el ligamento redondo (técnica de Narbona). Sobre 96 casos de hernia hiatal se han practicado 86 pexias con ligamento redondo (cuadro 4). Las ventajas de este tema quedan expuestas en el cuadro 5. En caso de no poder realizar la pexia el ligamento redondo, practicamos la técnica de Nissen o la que denominamos "medio Nissen" ya que el fundus no envuelve todo el esófago.

La ejecución de la pexia con el ligamento redondo es sencilla, quedando descrita en las fotos: 5. 6. 7. 8, y en la Figura 3.

La morbilidad y mortalidad postoperatoria se reflejan en el cuadro VI.

siendo de destacar la disfagia transitoria (cede en tres semanas) y nula mortalidad debido a la técnica.

**TRATAMIENTO QUIRURGICO DE LAS H.H. PARAESOFAGICAS Y MIXTAS**

En nuestro servicio, se suele proceder a reducir la hernia, estensar el orificio herniario con puntos aplicados a los pilares diafragmáticos por delante del esófago y ejecución de una pexia con ligamento redondo.

El control postoperatorio lo hemos realizado en 60 hernias hiales tratadas con pexia de ligamento redondo. Se dividen en tres grupos revisados a los cinco, tres y un año respectivamente (Cuadro 7). Son de destacar las cuatro recidivas comprobadas y reintervenidas; apreciando en tres de ellas la necrosis del ligamento, y en la otra el deslizamiento o sus inserciones.

**CONTROL POSTOPERATORIO  
60 hernias hiales tratadas con pexia liq. redondo**

	Grupo-A 5 años 31 casos	Grupo-B 3 años 22 casos	Grupo-C 1 año 7 casos
Asintomáticas .....	24 c.	18 c.	6 c.
Algunas molestias relacionadas con heernia hiatal-reflujo o su operación no recidiva .....	5 c.	2 c.	1 c.
Recidiva clínica y/o radiológica endoscópica .....	2 c.	2 c.	---

(Cuadro 7)



## BIBLIOGRAFIA

1. B. NARBONA, L. OLAVARRIETA, J.M. LLORIS, B. NARBONA CALVO: "Hernia hiatal-reflujo gastroesofágico. Rehabilitación esofágica resultados con la pexia del ligamento redondo 1.143 caso Cirug. Españ. Vol. 33. Núm. 6; págs. 487-496. 1979.
2. LLOYD M. NYHUS.: "Hernia" págs. 532-649, Editorial Intermedica. Buenos Aires (Argentina), 1977.
3. B. NARBONA: "Hernia hiatal, reflujo gastroesofágico" (Tereocardiopxia), pág. 22, Editorial Gregori, 1982.
4. B. NARBONA: "Patología esófago frénica", pág. 516, 1975.
5. B. NARBONA: "Hernia Hiatal, reflujo gastroesofágico" (Terescardiopxia), pág. 94, Editorial Gregori, 1982.
6. TEPLICK-HASKIN, "Diagnóstico radiológico" pág. 717, Tomo II, Editorial Interamericana, 1972.
7. BENJAMIN IS.: "Cholelithiasis and hiatus hernia" Lancet I (8131): 14111-2,30, Jun. 79.
8. B. NARBONA: "Hernia hiatal, reflujo gastroesofágico" (Terescardiopxia), pág. 165, Editorial Gregori, 1982.
9. RAMIREZ MATA M.: "Esophageal manometri in patients with alding hiatal hernia". Reve. Gastroenterol Mex. 44 (I) = 23-8 Jan-Apr. 79 (Eng. Abstr.)
10. JEAN PATEL.: "Tratado de técnica quirúrgica" Pag. 587, Tomo II Edic. Editorial Toray Masson, 1972.
11. ALJAMA PEREZ DE LA LASTRA, P.: "Surgical treatment of hiatal heernia and gastroesophageal refluxion experience" Rev. Es Enferm. Apar. Dig. 1979 Oct. 56 (4): 341-6.
12. SINGH SV.: "Surgery for oesophageal reflux and hiatus hernia. Long-Term results in 250 patients". Scand J. Thorac.
13. VANSANT JH.: "Surgical manegement of hiatal hernia with esophageal reflux". Am Surg. 44 (4): 179-95 Apr 78 (95 re).
14. HILL LD.: "Progress in the surgical manegement of hiatal hernia". World J. Surg. I (4): 425-36 JUL 77.
15. SIMMONS S.: "Nissen fundoplication for hiatus hernia repair". AORN J. 1981 Jul 34 (1): 35-46.
16. HENDERSON RD.: "Nissen hiatal repair, problems of recurrence and continued symptoms." Ann Thorac Surg. 1979 Dec; 28 (6): 587-93.
17. B. NARBONA, L. OLAVARRIETA, J.M. LLORIS, B. NARBONA CALVO.: "Hernia hiatal-reflujo gastroesofágico. Rehabilitación esofágica y resultados con la pexia del ligamento redondo. I.I. casos". Cir. Esp. Vol 33. Núm. 6 pp 487-496. 1979.
18. HILL L.D.: "Progress in the surgical management of hiatal hernia" Wolrd J. Surg. 1,425 438. 1977.