

Papulosis linfomatoide: A propósito de un caso

M. L. Soguero García¹, S. Vidal Asensi², C. Arjona Manuel¹, J. A. Pérez Serrano, M. I. Hernández García¹,
A. Sanz Asenjo²

Med Mil (Esp) 2000; 56 (2): 85-87

RESUMEN

La papulosis linfomatoide (PL) es una dermatosis de etiopatogenia desconocida considerada como un linfoma de bajo grado. Clínicamente se manifiesta por lesiones generalmente papulosas, frecuentemente ulceradas o costrosas en su superficie, que suelen ser asintomáticas.

Presentamos un caso clínico compatible con el diagnóstico de PL en un varón de 18 años basándonos fundamentalmente en la clínica y el estudio anatomopatológico, destacando su respuesta favorable a tetraciclinas y corticoides sistémicos.

PALABRAS CLAVE: Papulosis linfomatoide.

INTRODUCCIÓN

La papulosis linfomatoide (PL) es una dermatosis crónica de escasa incidencia caracterizada por la existencia de brotes de lesiones que ceden en unas 2 a 8 semanas espontáneamente (1).

Epidemiológicamente, afecta a ambos sexos y a todas las edades, estando el promedio alrededor de los 40 años.

La patogenia es desconocida, considerándose un linfoma de bajo grado controlado por la inmunidad del huésped (2), o un pseudolinfoma verdadero de linfocitos T auxiliares sin compromiso sistémico (3,4), siendo su potencial de malignización bajo pero real (5, 6).

A la exploración física aparecen lesiones papulosas, nodulares y en ocasiones tumorales, tanto eritematosas como hiperqueratósicas, ulceradas, costrosas y en ocasiones en forma de cicatriz atrófica, en función del grado de evolución de las mismas. Son asintomáticas aunque en ocasiones hay prurito o aumento de la sensibilidad dolorosa. La distribución es generalizada sin afectación de mucosas. No hay afectación de otros órganos excepto si se asocia a linfoma sistémico (10-20% de los casos).

El estudio histológico pone de manifiesto espongiosis focal, presencia de queratinocitos necróticos y eritrocitos extravasados y vasculitis linfocítica de pequeños vasos, en ocasiones con infiltrado superficial y/o profundo, perivascular y/o intersticial mixto (7). Las atipias pueden representar el 50% pudiendo tratarse de linfocitos grandes binucleados con mitosis abundantes (tipo A) o pequeños con núcleo cerebriforme y mitosis ocasionales (tipo B).

El pronóstico dependerá de la frecuencia de los brotes, la permanencia de las lesiones sobre todo si son tumorales, y la presencia de otro tipo de linfoma a lo largo de su evolución (5, 6).

No existen tratamientos efectivos para su curación aunque pueden controlar la enfermedad la carmustina y corticoides tópi-

cos, las radiaciones de electrones o la puvaterapia (8), así como las tetraciclinas, esteroides, retinoides, sulfonas y algunos quimioterápicos vía sistémica.

DESCRIPCIÓN DEL CASO

Paciente varón de 18 años que acude a nuestro Servicio por presentar erupción papulosa de distribución generalizada en tronco y extremidades, de entre 3 y 6 mm. de diámetro y 15 días de evolución, no presentando ninguna sintomatología cutánea acompañante ni afectación del estado general. No existen antecedentes familiares ni personales de interés.

En la exploración física encontramos un paciente colaborador, normoalimentado y normohidratado, sin fiebre en el momento del ingreso ni adenopatías palpables. A nivel cutáneo aparece una erupción papulosa diseminada de predominio en tronco y extremidades superiores que evoluciona a lesiones pustulonecróticas y a cicatriz tipo varioliforme (Figs. 1 y 2). El cuadro cursa sin prurito ni lesiones por rascado, impresionando inicialmente de pitiriasis liquenoide o varioliforme aguda.

La analítica de orina es normal y la de sangre muestra como alteración un ligero aumento de la bilirrubina tanto directa como total, estando el resto de los parámetros dentro del límite de la normalidad. La serología para sífilis es negativa. Se toma biopsia para estudio anatomopatológico donde se observa un infiltrado inflamatorio mixto en dermis superficial y media, perivascular e intersticial, que oscurece la unión dermoepidérmica. La epidermis muestra focos de espongiosis, una pústula subcórnea erosionada y un denso infiltrado inflamatorio (Fig. 3). Dicho infiltrado está constituido por linfocitos maduros, otros irregulares o «cerebriformes» y algunos en mitosis, así como células plasmáticas, neutrófilos y eosinófilos (Fig. 4).

En función de la clínica y de los resultados de la histología el paciente es diagnosticado de papulosis linfomatoide tipo micosis fungoide. Durante su ingreso se produjo la aparición progresiva de nuevas lesiones, que tras la instauración del tratamiento con tetraciclinas (1 g/d) y deflazacort (30 mg/d), evolucionaron favorablemente, salvo escasas lesiones en abdomen,

¹ Capitán.

² Comandante.

Lugar de Trabajo: Hospital Militar Central Universitario «Gómez Ulla».

Dirección para la correspondencia: M. L. Soguero García. Servicio de Dermatología. HMCU «Gómez Ulla». Glorieta del Ejército s/n. 28047. Madrid.

Recibido: 8 de marzo de 2000.

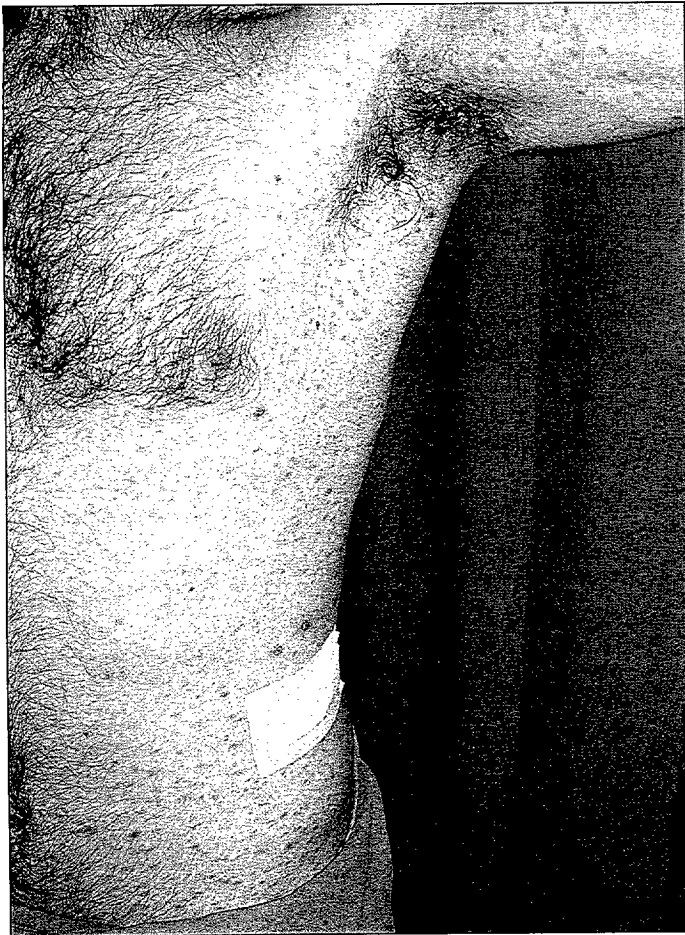
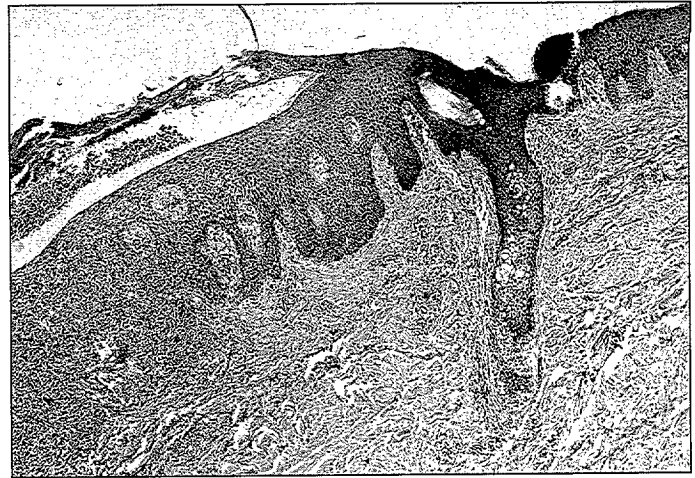
Figura 1: Lesiones papulo-necróticas en tórax anterior y raíz de miembros superiores.



Figuras 3 y 4: Descrietas en texto.

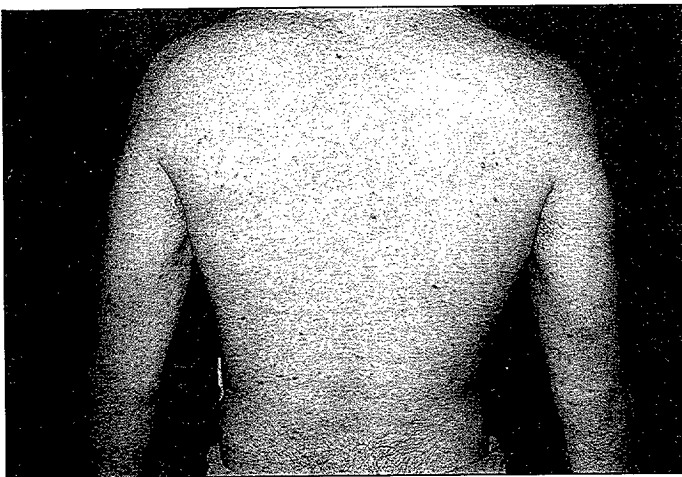


Figura 2: Lesiones menos numerosas en espalda.

costrosas, más inflamatorias y de mayor tamaño, que tardaron más tiempo en remitir.

DISCUSIÓN

En 1968 Macaulay describió una erupción autocurativa pero crónica y recidivante formada por pápulas hemorrágicas que se

agrupan en tronco y extremidades y que generalmente involucionan espontáneamente en el transcurso de 3 a 8 semanas (9). Willemze distinguió histológicamente dos tipos: el tipo A donde la célula atípica es histiocitaria, y el B donde la célula que prolifera es una célula T cooperadora activada, siendo en ambos tipos el aspecto histológico de malignidad (10). Posteriormente, se vio que el tipo A correspondía a células multinucleadas similares a las de Reed-Stenberg y el tipo B a células hiper cromáticas similares a las de la micosis fungoide (MF) (9). Estudios inmunogenéticos identifican estas células como linfocitos CD4+, lo cual la diferencia de la pitiriasis liquenoide y varioliforme aguda (enfermedad de Mucha-Habermann) en que el fenotipo T es CD8+ (9). Estas células pueden expresar los antígenos de activación CD25 al CD30 y otros asociados a las células T lo que explica la gran variabilidad morfológica de la histología de estas lesiones y la evolución de algunos casos a enfermedad de Hodgkin (5), linfoma de células grandes anaplásicas (9, 11) y MF, estando también descrito que preceda ésta a la PL o la concurrencia de ambos cuadros (2). Por otro lado no resulta rara la asociación entre PL y otras entidades dermatológicas no necesariamente relacionadas con la patología tumoral linfóide, como el pioderma gangrenoso (12) o los queratoacantomas (13, 14). En ocasiones se produce la involución espontánea de las lesiones (8), estando también descrito el desarrollo de una PL

Papulosis linfomatoide: A propósito de un caso

en una gestante con la regresión espontánea del cuadro tras el parto (15). Entre otras dermatosis con las que habría que hacer diagnóstico diferencial pero en este caso más clínico que histológico estarían la erupción papular medicamentosa, la urticaria papular, el exantema viral e incluso la escabiosis (16).

En resumen, presentamos un caso de PL en un varón joven sin antecedentes personales ni familiares de interés, que presentó una rápida remisión tras la instauración del tratamiento, y tras revisarle durante dos años y hasta el momento actual no ha presentado un nuevo brote de su dermatosis.

BIBLIOGRAFÍA

1. Paulli M, Berti E, Boveri E, Kindl S, Bonoldi E, Gambini C, et al. Cutaneous CD30+ lymphoproliferative disorders: expression of bcl-2 and proteins of the tumor necrosis factor receptor superfamily. *Hum Patol* 1998; 29 (11): 1223-30.
2. Basarab T, Fraser-Andrews EA, Orchard G, Whittaker S, Russel-Jones R. Lymphomatoid papulosis in association with mycosis fungoides: a study of 15 cases. *Br J Dermatol* 1998; 139 (4): 630-8.
3. Abd-el-Baki J, Stefanato CM, Koh HK, Demierre MF, Foss FM. Early detection of cutaneous lymphoma. *Oncology (Huntingt)* 1998; 12 (10): 1521-30; discussion 1532-4.
4. Ploysagram T, Breneman DL, Mutasim DF. Cutaneous pseudolymphomas. *J Am Acad Dermatol* 1998; 38 (6 Pt 1): 877-95.
5. Silva MM, Morais JC, Spector N, Maceira J, Sousa MA, Filgueira AL. Lymphomatoid papulosis followed by Hodgkin's disease. *Int J Dermatol* 1998; 37 (7): 541-3.
6. Morgan KW, Callen JP. Lymphomatoid papulosis and progression to T-cell immunoblastic lymphoma. *J Eur Acad Dermatol Venereol* 1998; 10 (3): 280-1.
7. Kato N, Tomita Y, Yoshida K, Hisai H. Involvement of the tongue by lymphomatoid papulosis. *Am J Dermatopathol* 1998; 20 (5): 522-6.
8. Wollina U. Lymphomatoid papulosis treated with extracorporeal photocoagulation. *Oncol Rep* 1998; 5 (1): 57-9.
9. Lázaro Ochoa P. *Dermatología (Texto y Atlas)*. Madrid: Meditécnica S.A.; 1993. p. 535-6.
10. Arnold Jr. HL, Odom RB, James WD. *Tratado de Dermatología*. Barcelona: Ediciones Científicas y Técnicas S. A.; 1993. p. 897.
11. Kinney MC, Kadin ME. The pathologic and clinical spectrum of anaplastic large cell lymphoma and correlation with ALK gene dysregulation. *Am J Clin Pathol* 1999; 111(1 Suppl 1): s56-67.
12. Caresana G, Rosso R. Pyoderma chancriformis: an unusual presentation of lymphomatoid papulosis. *J Eur Acad Dermatol Venereol* 1998; 11(1): 88-9.
13. Guitart J, Gordon K. Keratoacanthomas and lymphomatoid papulosis. *Am J Dermatopathol* 1998; 20 (4): 430-3.
14. Kossard S. Unilesional mycosis fungoides or lymphomatoid keratosis? *Arch Dermatol* 1997; 133 (10): 1312-3.
15. Yamamoto O, Tajiri M, Asahi M. Lymphomatoid papulosis associated with pregnancy. *Clin Exp Dermatol* 1997; 22 (3): 141-3.
16. Fitzpatrick T, Johnson RA, Wolff K, Polano MK, Suurmond D. *Atlas de Dermatología Clínica*. México: McGraw-Hill-Interamericana Editores S. A. 1998. p. 570-3.