

# A proposito de un caso de Poroqueratosis de Mibelli

Patrocinio Moratinos Palomero\*

Luis Requena Caballero\*\*

Cristóbal Arjona Manuel\*\*\*

José Páez Serrano\*\*\*\*

## RESUMEN

Se presenta un caso clínico, que por sus características Clínico-patológicas, fue diagnosticado como poroqueratosis de tipo Mibelli. Se consideran los tipos, causas y posible tratamiento de las poroqueratosis en general.

## SUMMARY

A clinical case is presented that, in view of its Clinical Pathological characteristics, was diagnosed as Mibelli's porokeratosis. The types, causes and possible treatment for porokeratosis in general are discussed.

## INTRODUCCION

La poroqueratosis de Mibelli se trata de una rara genodermatosis, transmitida de modo autosómico dominante, caracterizada por una o varias placas queratósicas rodeadas por un borde elevado de proliferación epidérmica, que se extiende gradualmente dando lugar a lesiones circinadas de contornos geográficos, de extensión variable.

Hasta la fecha hay descritos 5 tipos de poroqueratosis: (1, 2, 3, 4 y 5).

1.—*Poroqueratosis de Mibelli (PM)*.

2.—*Poroqueratosis actínica superficial diseminada (PASD)*.

3.—*Poroqueratosis palmar, plantar y diseminada (PPPD)*.

4.—*Poroqueratosis palmoplantar puntata (PPPP)*.

5.—*Poroqueratosis lineal (PL)*.

Todas ellas son *genodermatosis de herencia autosómica dominante*, pero con distintas edades de aparición y variable expresividad clínica, lo que facilita su individualización, ya que los rasgos histológicos (como después veremos) presentan un dato característico: La laminilla cornoide, pero común a las distintas variantes de poroqueratosis.

En la Tabla I se resumen las características de los tres tipos más importantes de poroqueratosis (6).

Hay que resaltar que hoy sabemos que el término de poroqueratosis, con el que Mibelli la definió, es incorrecto, ya que las lesiones no se inician ni permanecen necesariamente

te confinadas a los poros sudoríparos, como él creía. No obstante, está acuñado por el uso y es universalmente admitido. Aunque ha recibido también nombres como: hiperqueratosis excéntrica, paraqueratosis centrifuga aberrans, paraqueratosis anularis, hiperqueratosis figurada centrífuga aberrante, etc.). En la práctica, lo más importante una vez sentado el diagnóstico, es discernir si nos encontramos ante una PM o una PASD, ya que aunque a la hora de tratar a estos enfermos se puede hacer muy poco, es primordial el seguimiento ulterior de los mismos, dada la bien documentada evolución hacia *epitelioma espinocelular* de algunas lesiones de poroqueratosis de Mibelli (7).

## CASO CLINICO

Se trata de una mujer de 19 años de edad, soltera, estudiante y con domicilio habitual en Madrid que

\* Cte. Méd. Jefe de la Sección de Anatomía Patológica Experimental. Hospital Militar Central "Gómez Ulla".

\*\* Cap. Méd. Adjunto del Servicio de Dermatología de la Clínica de Ntra. Sra. de la Concepción de la F.J.D.

\*\*\* Tte. Méd. del Servicio de Dermatología. Hospital Militar Central "Gómez Ulla".

\*\*\*\* Médico adjunto al Servicio de Dermatología del Hospital Militar Central "Gómez Ulla".

acude a la consulta de Dermatología del H.M.C. "Gómez Ulla" el 17-3-83. Refiere como hacia los 5 años, le apareció en la cara anterior del muslo derecho una lesión papulo-descamativa, sin acompañarse de sintomatología local ni general. La escama se desprendió dejando en su lugar una pigmentación y ligera depresión. Este tipo de lesiones le han venido apareciendo en brotes subintrales, extendiéndose a lo largo de estos años a gran superficie de extremidades superiores e inferiores.

A la exploración se aprecian *lesiones maculosas o papulo-eritematosas*, en las que alternan áreas de atrofia con otras de descamación o hiperqueratosis superficial. Son de distribución muy difusa y caprichosa pero predominando en cara externa y de flexión de extremidades superiores, cara anterior de abdomen y cara interna de muslos.

Las lesiones y surcos de atrofia han ido aumentando en número e intensidad a lo largo de los años, confluyendo, formando *placas circinadas y retiformes*, con surcos geográficos de atrofia que en algunos puntos siguen trayectos lineales. Los surcos presentan una coloración eritematosa más intensa. La alternancia de zonas hiperpigmentadas con otras de hipopigmentación confieren a la piel un aspecto abigarrado.

Las lesiones que presentan un *crecimiento excéntrico*, o centrífugo, respetan, cara, plantas y palmas. No existen lesiones mucosas, pero sí una *onicodistrofia* de las uñas de las manos, caracterizada por *distrofia canalicular media* (8).

No existe *ninguna sintomatología* acompañante, aunque la paciente refirió circunstancialmente ligero prurito. Las lesiones *mejoran tras la exposición solar* en los meses veraniegos, aunque sin llegar a desaparecer.

La paciente había sido vista con antelación en otro hospital siendo diagnosticada de parasoriasis variegada de Juliusberg.

Presentaba en el momento de la exploración, buen aspecto general, sin fiebre, adenopatías, ni pérdida de peso durante los últimos meses. Buena hidratación de mucosas, mormosómica y mormoconstituída.

Había venido recibiendo, varios tratamientos tópicos como:

	PM	PASD	PPPD
Frecuencia.....	Rara	No rara	Rara
Comienzo.....	Niñez	3ª-4ª década	18-22 años
Lesión inicial.....	Cualquier zona	Piel expuesta	Palma-planta
Piel expuesta.....	Sí o No	Sí, casi exclusivamente	Sí o No
Palmas-plantas.....	Raro	No	Sí
Mucosas.....	Sí	No	No
Tamaño (cm).....	Variable Hasta 20	Uniforme 0,5-1 cm	Uniforme 0,5-1 cm
Altura borde (mm)...	1-10	Menor de 1	Menor de 1
Surco en borde.....	Sí	No	No
Prominencia.....	Sí	No	No
Koebner.....	Sí	No	No
Onicodistrofia.....	Sí	No	No
Malignización.....	Posible	No	Rara
Exacerbación con el sol.....	No	Sí	Si

Tabla I.—Diagnóstico diferencial de las poroqueratosis.

- Vaselina salicilada al 2%.
- Losalem crema.
- Diproderm crema.
- Temetex ungüento.

durante años, alternando unos con otros, sin mejoría.

También fue tratada con Diftaminin A, a razón de un comprimido/día en tratamientos de un mes y periodos de descanso.

Con esta panorámica se pidió analítica general (F.R.V. y SMAC II), de cara a prescribir Acido retinoico (20 mg/día de all-trans-retinoico) pero no volvió a consulta. Toda la analítica realizada se encontró dentro de la normalidad.

El 21-9-83 vuelve a consulta a nuestro hospital y se decide realización de biopsia de lesiones en cara anterior de muslo derecho dando los diagnósticos clínicos previos de pitiriasis liquenoide crónica o parasoriasis en gotas (modalidad de Juliusberg). También se pensó en una atrofodermia vermicularis. Tras el estudio histológico fue catalogada como compatible con parasoriasis gutata. Con posterioridad la paciente marchó a Inglaterra por cuestiones de trabajo y consultó en un hospital de Londres en donde fue clínicamente diagnosticada por POROQUERATOSIS DE MIBELLI, pasando a ser este diagnóstico definitivamente aceptado. Hacia 1985 el estudio biopsico fue revisado, tras la realización de nuevos cortes histológicos que pusieron de manifiesto, lesiones con espigón córneo o lámina corneide, definitivos en el diagnóstico de este tipo de procesos.

## HISTOPATOLOGIA

Al estudio microscópico a nivel de la epidermis se aprecian áreas de *ortoqueratosis laminada o confluyente con paraqueratosis* y formación de *espigones córneos (lámina o laminilla corneide)* de paraqueratosis, que coinciden o no con el infundíbulo o con el acrosiringio. En el *estrato espinoso pueden observarse algunas células vacuoladas o paraqueratósicas coincidentes con zonas subyacentes a las láminas corneides*.

Hay áreas centrales que a pesar de su hiperqueratosis ortoqueratósica muestran una *atrofia de la epidermis*, que se muestra plana, sin crestas, a este nivel *no se aprecian papilas dérmicas*. Estas zonas coinciden con cambios en el dermis superficial como *edema, fibrosis, telangiectasias vasculares e infiltrado liquenoide linfocitario con aislados melanófagos*. En estas áreas de atrofia puede haber un adelgazamiento notorio de la epidermis y de la granulosa que puede estar ausente, inmediatamente por debajo de los sitios de anclaje de la lámina corneide que se dirigen hacia la periferia desde el centro de la lesión. En la periferia de las lesiones se dibujan más claramente los espigones de paraqueratosis que parecen como *estirados hacia la periferia*. En estas zonas de lesión más reciente, la epidermis es acantósica discretamente hipertrófica y con elongación de crestas que muestran alguna disposición en dientes de sierra. A estos niveles no hay fibrosis dérmica, ni edema valorables y el infiltrado inflamatorio es muy discreto o aislado y

de disposición perivascular, si que resaltan vasos telangiectásicos, en dermis papilar. En las zonas de atrofia disminuyen las fibras elásticas en la dermis papilar. La dermis profunda no se afecta en el proceso.

El diagnóstico histopatológico fue de POROQUERATOSIS.

El tratamiento es desalentador, las lesiones pequeñas y únicas pueden extirparse o destruirse mediante electrocoagulación o crioterapia con nitrógeno líquido. Sin embargo en pacientes como el nuestro, dada la gran extensión de sus lesiones, no disponemos más que de medidas paliativas a base de cremas queratolíticas y emolientes.

En la actualidad, y al igual que en otros muchos trastornos de la queratinización, las esperanzas están puestas en los retinoides de segunda generación, concretamente en el  $R=COOC_2H_5$  (Etretinato) (11), al parecer de muy próxima comercialización en este país.

Como ya se dijo, aunque hasta el momento la terapéutica sea escasamente eficaz, es vital el control periódico de estos pacientes con vistas al diagnóstico precoz de una posible degeneración en epiteloma espinocelular.

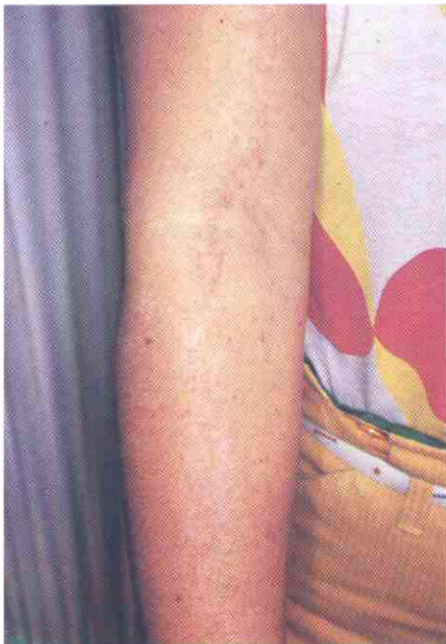

Fig. 3. Las lesiones en extremidades superiores adoptan una distribución lineal, que recuerda clínicamente al nevus epidérmico lineal.

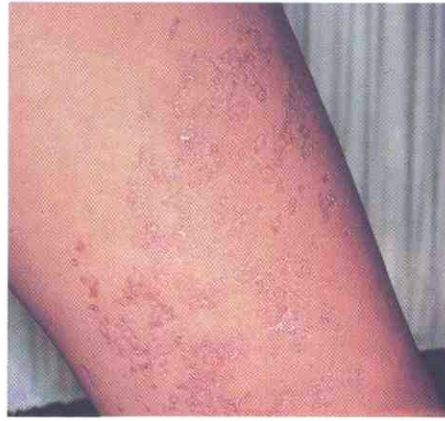

Fig. 1. Lesiones en cara interna de muslo izquierdo. Obsérvese como los surcos de atrofia dibujan unos contornos circinados de borde ligeramente elevado (en el que se inserta la laminilla cornoide) y un fondo más oscuro por transparencia sanguínea a causa de la atrofia epidérmica.

#### COMENTARIO

El caso descrito correspondería a una poroqueratosis de Mibelli por una serie de hechos:

- Afección presente al menos desde los 5 años.
- Mejoría de las lesiones con la exposición solar, dato que aunque no es característico de la forma de Mibelli, si está en contraposición con la forma actínica superficial diseminada.
- Afectación ungueal, única forma de poroqueratosis con onicopatía.

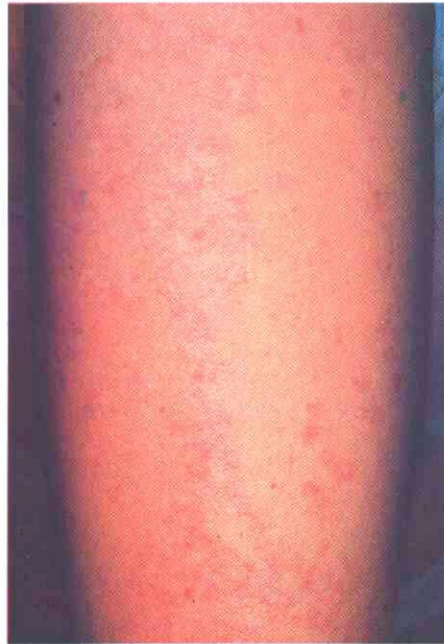

Fig. 4. Con mayor detalle, se observa que a pesar de la distribución lineal de las lesiones, existen claras áreas de atrofia epidérmica, circunscritas que nunca se encuentra en el nevus epidérmico lineal.

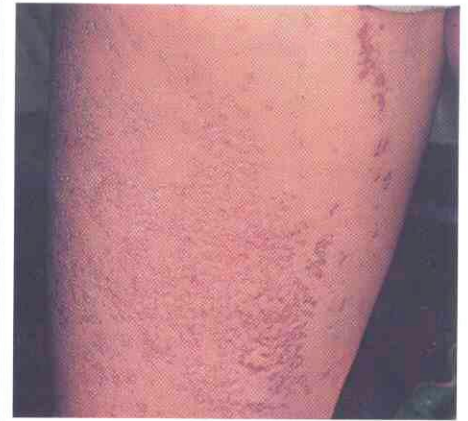

Fig. 2. Lesiones en cara interna de muslo derecho. La confluencia de las lesiones circinadas confiere a la piel un aspecto abigarrado y retiforme. Las lesiones más antiguas, en la parte superior derecha muestran marcada hiperpigmentación.

- El gran tamaño de las lesiones.
- La prominencia de los bordes de las lesiones.

Con respecto a su patogenia, hoy parece claro que el trastorno reside en una alteración del proceso de queratinopoyesis, en el cual un clono mutante de células epidérmicas origina las laminillas cornoideas(9). Como resultado del movimiento centrífugo gradual de este clon, el surco se inclina con su vértice apuntando en sentido contrario al centro de la lesión.

Otro hecho hallado en estos pacientes es una inestabilidad cromosómica.

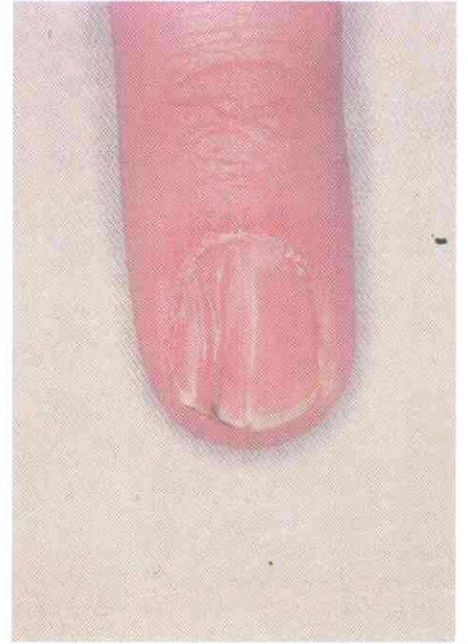


Fig. 5. Onicodistrofia de uñas de las manos caracterizada por una depresión canaliforme de la lámina ungueal: Distrofia canalicular media.

## BIBLIOGRAFIA

- 1.—MIBELLI, V.: "Contributo allo studio della ipercheratosi del canali sudoripari". *G. Ital. Mal. Ven.* 28: 313-315. 1893.
- 2.—CHERNOSKY, M.E. and FREEMAN, R.G.: "Disseminated superficial actinic porokeratosis (DSAP)". *Arch. Dermatol.* 96: 611-624. 1967.
- 3.—GUSS, S.B., OSBORN, R.A., y LUTZNER, M.A.: "Porokeratosis plantaris palmaris et disseminata. A third type of porokeratosis". *Arch. Dermatol.* 104: 366-373. 1971.
- 4.—RAHBARI, H., CORDERO, A.A., y MEHREEGAN, A.H.: "Punctate porokeratosis: Clinical variant of porokeratosis of Mibelli". *J. Cutan Pathol.* 4: 338-341. 1977.
- 5.—RAHBARI, H., CORDERO, A.A., y MEHREEGAN, A.H.: "Linear porokeratosis. A distinctive variant of porokeratosis of Mibelli". *Arch. Dermatol.* 109: 526-528. 1974.
- 6.—FITZPATRICK, T.B., EISEN, A.Z., WOLFF, K., FREEDBERG, J.M. y AUSTEN, K.F.: "Dermatología en Medicina General". Ed. Panamericana, 1: 350-352. Buenos Aires. 1980.
- 7.—CORT, D.F., y ABDEL-AZIZ, A.H.: "Epithelioma arising in porokeratosis of Mibelli". *Br. J. Plast. Surg.* 25: 318-328. 1972.
- 8.—ZAUN, H.: "Patología ungueal". Ed. Doyma. Barcelona. 33. 1983.
- 9.—REED, R.J., y LEONE, P.: "Porokeratosis, a mutant clonal keratosis of the epidermis". *Arch. Dermatol.* 101: 340-347. 1970.
- 10.—TAYLOR, A.M.R. et al.: "Chromosomal instability associated with susceptibility to malignant disease

sómica en los fibroblastos cultivados, lo cual podría explicar la frecuente presentación de malignidades asociadas e incluso la *degeneración epiteliomatosa de las lesiones cutáneas* (10).

Es interesante resaltar la importancia que tiene la elección del *punto de toma biopsica, que debe ser del borde de progresión sobreelevado, único lugar en que hallaremos la laminilla corneida*, pues si el material de biopsia procede del centro de la lesión, lo único que observaremos será una atrofia epidérmica y/o acantosis, con grados variables de infiltrado crónico linfocitario, pero sin ningún hallazgo histológico específico.

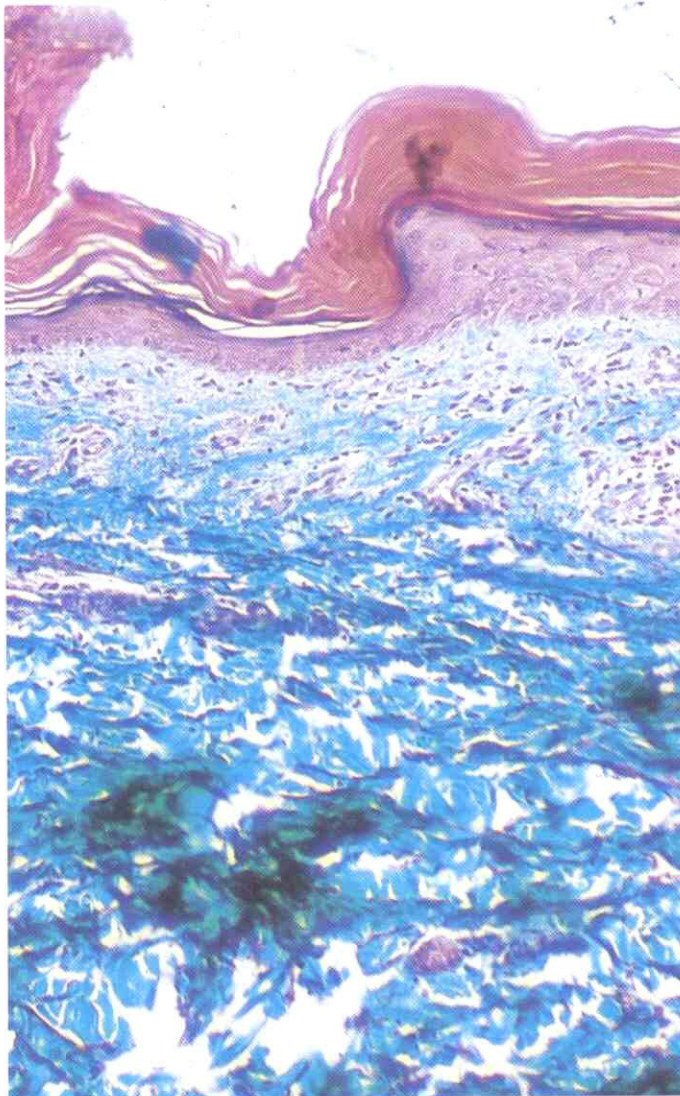


Fig. 6. Zona central de la lesión: Hiperqueratosis ortoqueratósica, desaparición de crestas epidérmicas con focos de atrofia. A nivel dérmico infiltrado linfocitario en banda, telangiectasias y fibrosis. Masson  $\times 100$ .

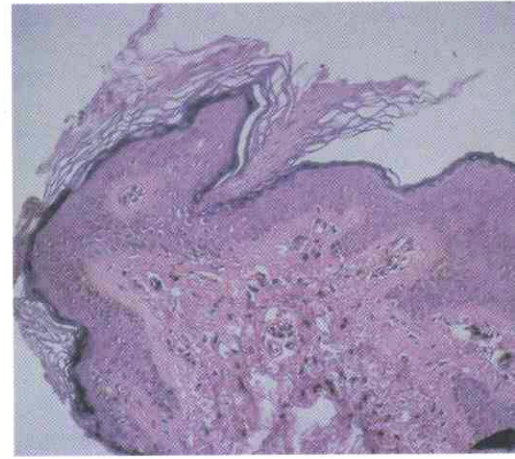

Fig. 7. En la periferia de la lesión no se aprecia atrofia de la epidermis, si no el espigón o laminilla corneida. A nivel dérmico se observan telangiectasias. H.E.  $\times 250$ .

in patients with porokeratosis of Mibelli". *J. Natl. Cancer Inst.* 51: 371. 1973.

- 11.—BOLLAG, W.: "Vitamin A and retinoids: From nutrition to pharmacotherapy in Dermatology and Oncology". *The Lancet.* 16: 860-863. 1983.

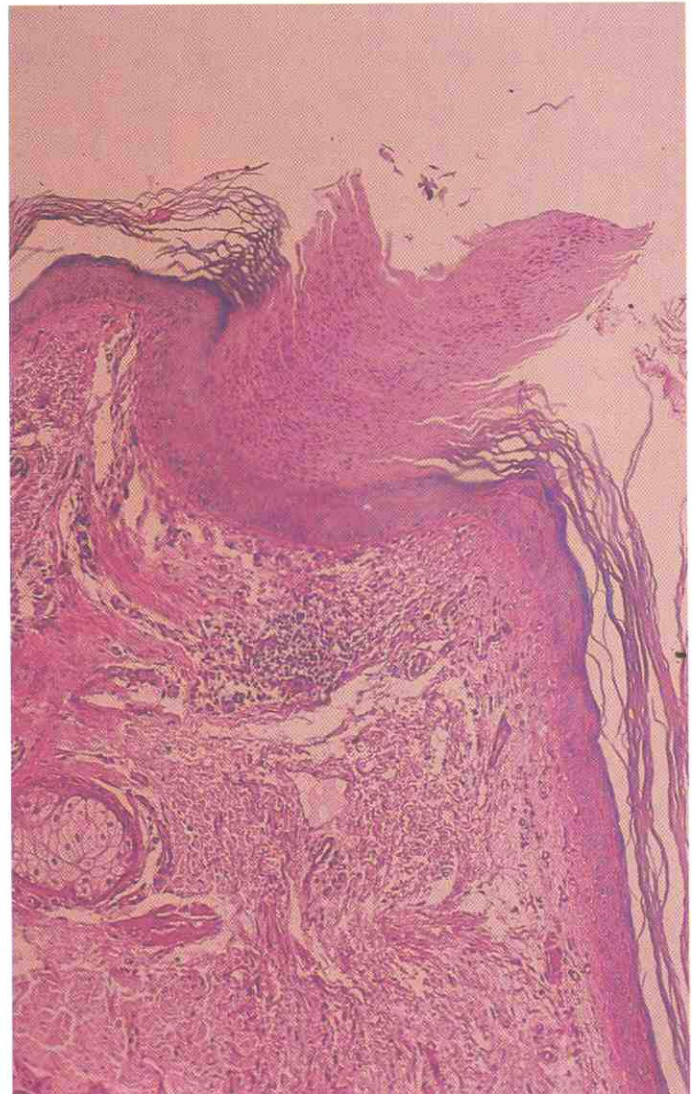

Fig 8. Caso de Poroqueratosis actínica superficial diseminada (P.A.S.D.) en el que se aprecia la laminilla corneida centrada en el infundíbulo de un folículo pilosebáceo. H.E.  $\times 400$ .