

# Picadura por escorpión en Líbano. Presentación de un caso y revisión de la literatura

Gascón Hove M.<sup>1</sup>, Jie T.<sup>2</sup>, Martín Herrero J.<sup>3</sup>, Garijo Álvarez JA.<sup>4</sup>

*Sanid. mil. 2013; 69 (3): 203-205; ISSN: 1887-8571*

## RESUMEN

Las picaduras por escorpión son lesiones frecuentes, especialmente durante el verano, ocasionalmente graves y producidas por diferentes mecanismos. La clínica varía según la especie y la clase de veneno, e incluye efectos locales, como dolor y necrosis, y generales, entre las que encontramos manifestaciones pulmonares, cardiovasculares, neurológicas y coagulopatía, entre otras. Aún no existe un protocolo de actuación estandarizado. Las primeras medidas incluyen una evaluación inicial básica. Ante la existencia de criterios de severidad deberían colocarse dos vías de grueso calibre y deberían ser realizados exámenes complementarios como análisis de sangre, estudios radiológicos y un electrocardiograma (ECG). El tratamiento local es obligado para reducir el riesgo de infección. Presentamos a continuación un caso de una picadura doble por escorpión en la pierna derecha durante la misión «Libre Hidalgo» XIV en Líbano. El paciente abandonó el ROLE 1 24 horas después de su ingreso y permaneció asintomático durante éste.

**PALABRAS CLAVE:** Escorpionismo, Venenos de escorpión, Epidemiología, Toxicología.

## Scorpion sting in Lebanon. A case report.

**SUMMARY:** Scorpion stings are frequent injuries, especially during the summer, occasionally severe and produced by different mechanisms. Clinical manifestations vary with species and venom type, and include local, which vary from pain to necrosis, and general effects, with pulmonary, cardiovascular and neurological manifestations and coagulopathy, among others. Standard treatment protocol is still lacking. First aid include basic initial evaluation. If there are criteria of severity two large-bore cannulae should be inserted, and complementary exams such as complete blood analysis, X-ray study and electrocardiogram should be performed. Local treatment is mandatory to reduce the risk of infection. We present a case of double scorpion bite in the right low extremity suffered during the «Libre Hidalgo» XIV mission in Lebanon. The patient was discharged from ROLE 1 24 hours after admission and remained asymptomatic during his stay.

**KEY WORDS:** Scorpionism, Scorpion venoms, Epidemiology, Toxicology.

## INTRODUCCIÓN

Tras las mordeduras de serpientes, las picaduras por escorpiones representan el grupo más importante de lesiones producidas por animales a nivel mundial<sup>1</sup>. Varios factores inciden en la evolución clínica, llamada escorpionismo: la especie, el mecanismo de lesión y la existencia de toxinas, reacción sistémica y complicaciones infecciosas. Puede distinguirse una clínica local, que incluye desde el dolor hasta la necrosis, y otra sistémica, en la cual puede existir urticaria, anafilaxia, angioedema, manifestaciones pulmonares, neurológicas y cardiovasculares (hipotensión, arritmia, shock) y coagulopatía<sup>2,3</sup>. La afectación cerebrovascular es infrecuente<sup>4</sup>. Los casos de evolución fatal representan

actualmente menos del 1%<sup>5</sup>. El tratamiento comienza con una evaluación inicial ABC, donde A representa el mantenimiento de la vía aérea, B el manejo de la respiración y C el del aparato circulatorio. Analgesia y cura local se erigen a su vez en baluartes del tratamiento.

## DESCRIPCIÓN DEL CASO

Un soldado de 25 años de edad y sin antecedentes de interés fue evacuado al ROLE 1 de la base Miguel de Cervantes desde una posición cercana tras sufrir dos picaduras de escorpión, localizadas en la pierna derecha, menos de dos horas antes de su llegada. La primera estaba localizada en la región anterior del tercio medio tibial (figura 1). La segunda, prácticamente indetectable, se hallaba a la misma altura en la región posterior. El paciente refirió dolor como única manifestación, más acentuado en la segunda picadura. Durante la asistencia inicial, el paciente presentó valores de presión arterial (PA) de 130/60, una frecuencia cardíaca de 62 latidos por minuto, una saturación de oxígeno inicial del 96% y una temperatura de 36°C. El electrocardiograma era normal y no se objetivaron otras manifestaciones sistémicas.

Se inició el tratamiento con 2 gramos de dipirona intravenosa y la vacuna antitetánica. El tratamiento local incluyó una ex-

<sup>1</sup>Cte. Médico. Hospital general de la Defensa en Zaragoza. Servicio de Cirugía General y del Aparato Digestivo. Zaragoza. España.

<sup>2</sup>Cte. Médico. 452<sup>nd</sup> hospital of PLA. Dpto. Traumatología. Distrito de Jinjiang. Chengdu. China.

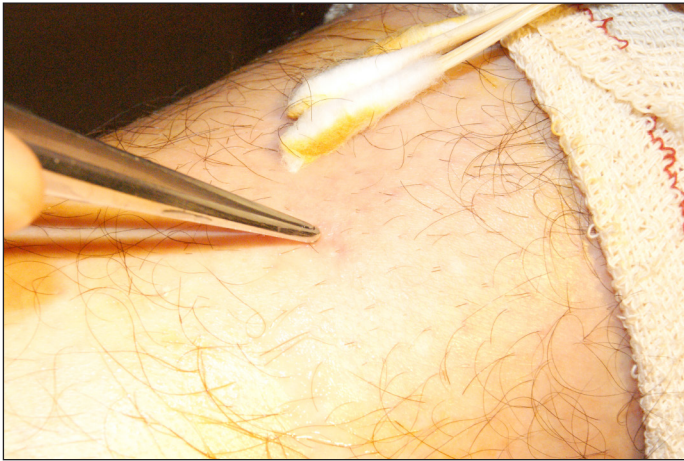
<sup>3</sup>Cte. Médico. Hospital general de la defensa en Zaragoza. Servicio de Anestesiología y Reanimación. Zaragoza. España.

<sup>4</sup>Médico civil. Hospital de Torrejón. Servicio de Cirugía General y del Aparato Digestivo. Madrid. España.

**Dirección para correspondencia:** Martín Gascón Hove. Servicio de Cirugía General y del Aparato Digestivo. Hospital General de la Defensa en Zaragoza. Vía Ibérica 1-15. 50009 Zaragoza. Teléfono de contacto: 976305000, 8215000. [mghove@hotmail.com](mailto:mghove@hotmail.com)

Recibido: 15 de noviembre de 2012

Aceptado: 13 de marzo de 2013



**Figura 1.** La herida era difícilmente apreciable.

haustiva irrigación con povidona diluida para su limpieza. Tras la aparición de una reacción edematosa localizada en la pierna derecha se administró una dosis única de corticoterapia intravenosa. Durante el ingreso la PA se mantuvo entre 100 y 130 (sistólica) y 55 y 70 (diastólica). La temperatura corporal nunca superó los 36,5°C.

El paciente abandonó el ROLE 1 24 horas después de su ingreso sin requerir ningún tipo de medicación (sólo analgesia convencional a demanda). Las heridas cicatrizaron sin incidencias.

El ejemplar fue capturado en el mismo lugar donde se produjo la picadura (figura 2). Se trataba de un escorpión de la familia *Buthidae*, muy común en Líbano, aunque no se pudo precisar la especie.

## DISCUSIÓN

Los escorpiones son artrópodos nocturnos que pertenecen al orden Scorpiones dentro de la clase Arachnida<sup>6</sup>. Habitan preferentemente terrenos arenosos, rocosos o desérticos. Sólo algunas especies viven en las cercanías de moradas humanas, aunque la mayor parte de los encuentros se suceden en instalaciones habitadas por el hombre<sup>7</sup>. La gravedad de la picadura depende fundamentalmente del género y la especie del escorpión. Los géneros más peligrosos son *Androctonus*, *Centruroides*, *Leiurus*, *Hottentotus*, *Parabutus* y *Tityus*.

Pueden ser reconocidos por el par de garras (pedipalpos) y el metasoma, cuya parte distal está conformada por el telson, el cual contiene las glándulas venenosas y el aguijón. Se han descrito más de 1700 especies, 25 de las cuales son capaces de matar a un ser humano (la mayoría pertenecientes a la familia *Buthidae*)<sup>6-8</sup>, y su tamaño varía entre 9 y 21 mm. Se encuentran en todos los continentes salvo en la Antártida. El escorpión rojo (*Mesobuthus tamulus*) es el más letal entre todas las especies venenosas<sup>9</sup>.

Los datos epidemiológicos globales son poco conocidos, aunque se sabe que la población infantil presenta una mayor susceptibilidad<sup>10</sup>. Puede ser considerado como un problema de salud pública en el Norte de África, Oriente Medio, Latinoamérica y la India<sup>5</sup>. Cada año se documentan casi 40.000 picaduras en Túnez<sup>10</sup> y 250.000 en Méjico<sup>8</sup>. Entre las tropas estadouni-

denses desplegadas en el suroeste asiático, un 2,6% padeció al menos una picadura por arácnido entre enero de 2005 y mayo de 2006. Entre los factores de riesgo asociados se encontraban el rango, las instalaciones sanitarias, la localización y la estación del año<sup>11</sup>.

El veneno es un mucopolisacárido antigénico soluble en agua que produce la liberación de histamina y neurotoxinas<sup>4</sup>, y posee esencialmente efectos tóxicos a nivel neuromuscular y cardiovascular<sup>3</sup>. La clorotoxina, la maurotoxina y otros péptidos son toxinas que están siendo investigadas. De hecho, algunos venenos tienen propiedades antiinflamatorias y nociceptivas y han sido utilizados en la medicina tradicional china para el tratamiento de diversas patologías<sup>12</sup>.

Bawaskar describe cuatro grados según la clínica de las picaduras por escorpión. El primer grado incluye sólo manifestaciones locales como dolor, inflamación y eritema, mientras que el grado cuatro se relaciona con taquicardia, hipotensión y shock<sup>5</sup>. El paso entre el primer grado y el más grave suele ser rápido, y el periodo crítico se encuentra entre las horas tercera y duodécima. La morbimortalidad depende directamente del grado y del tiempo transcurrido entre la picadura y el tratamiento hospitalario<sup>5,10</sup>, y suele deberse a un shock cardiogénico, a un edema agudo de pulmón y a un fallo multiorgánico<sup>5</sup>. El dolor, descrito como inmediato, intenso y persistente<sup>10</sup> y el edema son los signos más frecuentes, y manos y pies las regiones más afectadas<sup>8,10</sup>. Las manifestaciones más graves aparecen pronto<sup>8</sup>, dado que la distribución del veneno en el compartimento extravascular es rápida. La clínica sistémica se desarrolla en dos periodos: una fase colinérgica seguida por síntomas adrenérgicos<sup>7</sup>. De modo infrecuente se han descrito en la literatura las complicaciones cerebrovasculares<sup>4</sup>, el sangrado intracraneal<sup>13</sup> y el edema pulmonar asimétrico unilateral<sup>14</sup>.

El diagnóstico es esencialmente clínico y el diagnóstico diferencial incluye encefalitis y botulismo<sup>6</sup>.

A pesar de que el protocolo de actuación no está claramente establecido<sup>5,10</sup>, el pilar sigue siendo el tratamiento de soporte. Tras una primera evaluación ABC, y en presencia de criterios de gravedad, dos vías de grueso calibre deben colocarse tan pronto como sea posible. Asimismo, deberían realizarse un análisis sanguíneo completo, un estudio radiológico y un ECG. La utilización de suero específico todavía sigue siendo controvertida. No



**Figura 2.** El escorpión pertenecía a la familia *Buthidae*.

se han publicado beneficios de su administración de forma indiscriminada sin tener en cuenta la clínica<sup>10</sup>. Sin embargo, otros autores recomiendan su uso como primera elección, dado que neutraliza el veneno y revierte sus efectos<sup>15</sup>. Los síntomas nerviosos de origen simpático pueden ser combatidos con alfa bloqueantes como prazosin<sup>5,16</sup>. Insulina, bloqueantes de los canales de calcio e inhibidores de la enzima convertidora de angiotensina también forman parte del tratamiento<sup>7,15</sup>.

El control analgésico puede requerir opiáceos, agentes anestésicos y cloroquina intradérmica<sup>17</sup>. El tratamiento local incluye la irrigación copiosa con povidona yodada diluida. El desbridamiento de los tejidos desvitalizados es obligatorio. Si el aguijón aún permanece en contacto con la piel, la práctica de una pequeña incisión en la piel evitará su rotura cuando sea extirpado. La sutura primaria no está recomendada, aunque puede realizarse en las heridas que afectan a la cara antes de las doce horas de su aparición si no están infectadas. La inmovilización del miembro por debajo del nivel del corazón es otra maniobra a tener en cuenta. La inmunización antitetánica se aplica en caso de requerir una actualización.

Las medidas preventivas deben incluir el uso de ropas adecuadas, el manejo apropiado de los residuos humanos y medidas para evitar que los escorpiones penetren en casas y edificios. Comprobar su presencia en bolsos y calzado es prioritario<sup>10</sup>.

### CONCLUSIÓN

Las picaduras por escorpión son frecuentes y requieren un tratamiento adecuado que incluye un manejo local de la herida y un control analgésico. El uso del suero específico aún es controvertido. Dado que no existe un tratamiento establecido, se deberían publicar más estudios para desarrollar uno. Así, no sólo el personal sanitario sino todo el contingente desplegado en combate dispondrían de una guía básica para poder dispensar a la baja un tratamiento inicial.

### BIBLIOGRAFÍA

1. White J. Venomous animals: clinical toxicology. *EXS* 2010;100:233-91.
2. Gascón M, Gómez J. Picaduras y mordeduras. En Moya MS ed. Normas de actuación en Urgencias. Madrid: Editorial Médica Panamericana, 2008:701-7.
3. Donat N, Masson Y, Villeveille T, Pelletier C, Rousseau JM, Plancade D et al. A case of combat-related scorpion envenomation in Afghanistan. *Mil Med* 2011; 176(4): 472-4.
4. Thacker AK, Lal R, Misra M. Scorpion bite and multiple cerebral infarcts. *Neurol India* 2002; 50:100.
5. Bawaskar HS, Bawaskar HB. Efficacy and safety of scorpion antivenom plus prazosin compared with prazosin alone for venomous scorpion (*Mesobuthus tamulus*) sting: randomised open label clinical trial. *BJM* 2011;342:c7136.
6. Álvarez J, Palladino CM. Envenenamiento por escorpión en la Argentina. *Arch Argent Pediatr* [online] 2010; 108(2):161-167.
7. Junghans T, Bodio M. Medically important venomous animals: biology, prevention, first aid and clinical management. *Clin Infect Dis* 2006; 43(10):1309-17.
8. Gómez JP, Quintana JC, Arbeláez P, Fernández J, Silva JF, Barona J et al. Picaduras por escorpión *Tityus asthenes* en Mutatá, Colombia: aspectos epidemiológicos, clínicos y toxicológicos. *Biomédica* [online] 2010; 30(1):126-139.
9. Brahmane RI, Patahk SS, Wanmali VV, Salwe KJ, Premendran SJ, Shinde BB. Partial in Vitro and in vivo red scorpion venom neutralization activity of *Andrographis paniculata*. *Pharmacognosy Res* 2011;3(1):44-8.
10. Bahloul M, Chabchoub I, Chaari A, Chtara K, Kallel H, Dammak H. Scorpion envenomation among children: clinical manifestations and outcome (analysis of 685 cases). *Am J Trop Med Hyg* 2010; 83(5):1084-92.
11. Shiau DT, Sanders JW, Putnam SD, Buff A, Beasley W, Tribble DR et al. Self-reported incidence of snake, spider and scorpion encounters among deployed U.S. military in Iraq and Afghanistan. *Mil Med* 2007; 172(19):1099-102.
12. Cherniack EP. Bugs as drugs, part two: worms, leeches, scorpions, snails, ticks, centipedes and spiders. *Altern Med Rev* 2011; 16(1):50-8.
13. Dube S, Sharma VK, Dubey TN, Gouda NB, Shrivastava V. Fatal intracerebral haemorrhage following scorpion sting. *J Indian Med assoc.*, 2011; 109(3):194-5.
14. Razi E, Malekanrad E. Asymmetric pulmonary edema after scorpion sting: a case report. *Rev Inst Med Trop Sao Paulo* 2008; 50(6):347-50.
15. Deshpande SB. Antiscorpion venom scores over other strategies in the treatment of scorpion envenomation. *J Postgrad Med* 2010; 56:253-4.
16. Peker E, Oktar S, Dogan M, Kaya E, Duru M. Prazosin treatment in the management of scorpion envenomation. *Hum Exp Toxicol* 2010; 29(3):231-3.
17. Amucheazi AO, Umeh BU. Scorpion sting pain: which way to treat? *Niger J Clin. Pract.*, 2012; 15(1):93-4.